

## Artrose do Ombro ou Artrose Gleno Umeral

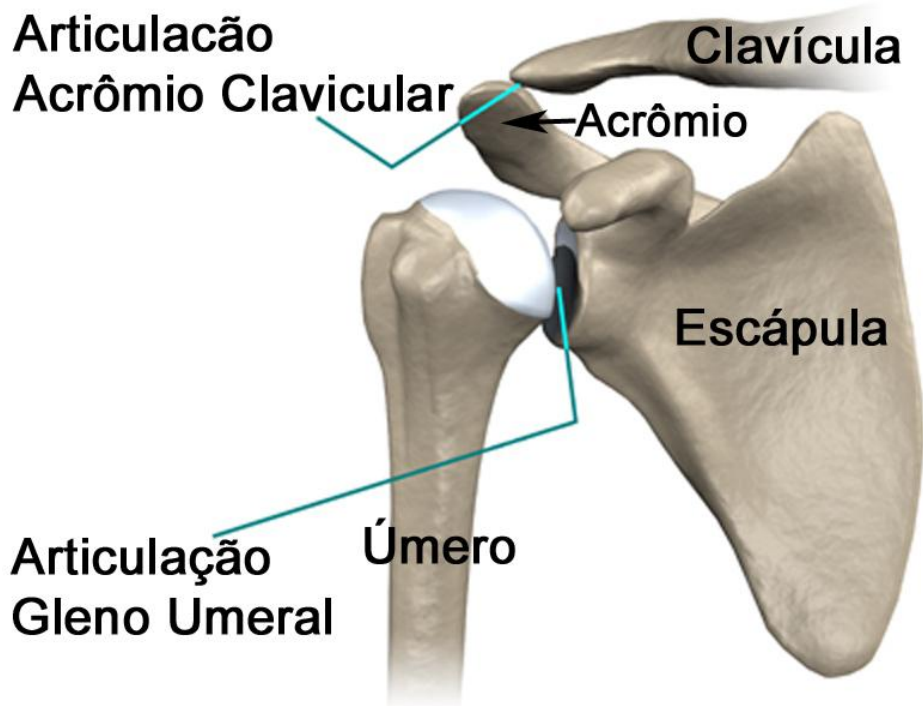
Artrose é o termo genérico usado para relatar o desgaste da cartilagem que recobre uma articulação.

Diferentemente de outras articulações como joelho e quadril, o ombro não é uma articulação de carga, fazendo com que seu desgaste (artrose) seja uma doença incomum, se comparado ao das outras articulações.

A artrose do ombro geralmente acomete o membro dominante, em pacientes acima da meia idade ou trabalhadores braçais e pode estar relacionado com o fator hereditário.

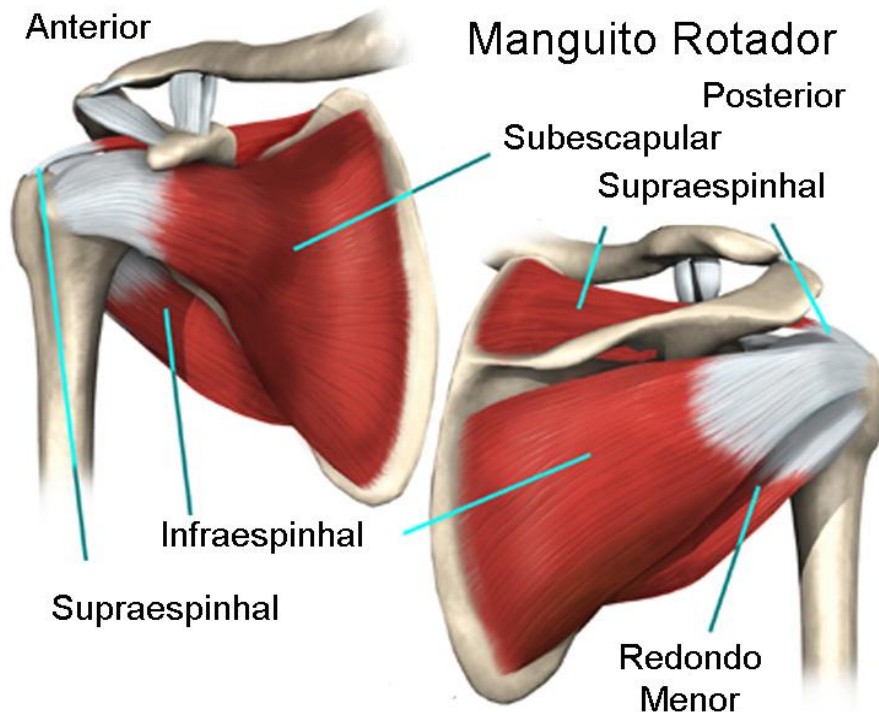
### Anatomia

O ombro é formado por três ossos que conectam entre si por meio das articulações, o úmero, a escápula e a clavícula. As respectivas conexões recebem os nomes de articulação Gleno Umeral (glenóide – parte da escápula com o úmero) e articulação Acrômio Clavicular (acrômio – parte da escápula com a clavícula).

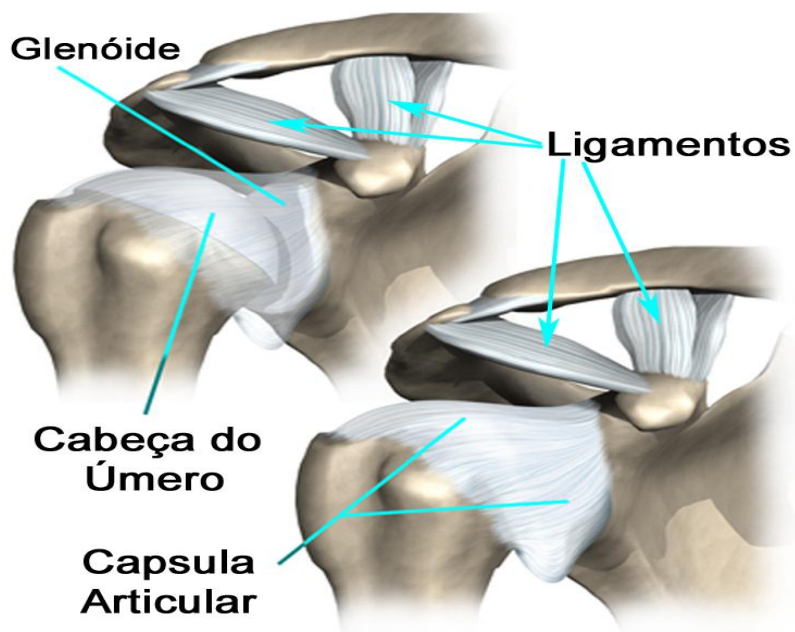


Manguito Rotador é o nome dado a um conjunto de quatro músculos, responsáveis por movimentar o ombro.

Os músculos componentes do manguito são: **o infraespinhal, o supraespinhal, o redondo menor e o subescapular.**



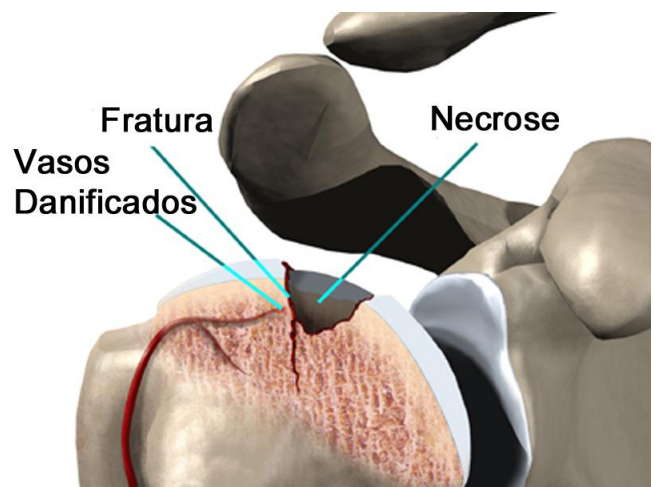
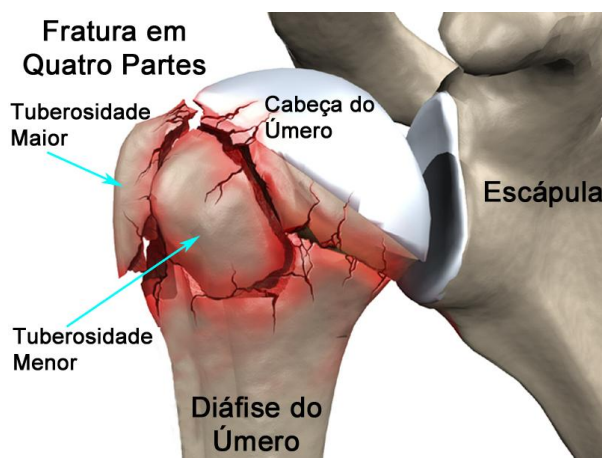Além dos ossos, músculos e tendões temos também um conjunto de ligamentos que conectam os ossos entre si, dando sustentação e aumentando a congruência das articulações previamente descritas. Ao redor da articulação Gleno Umeral temos a capsula articular, estrutura que tem a finalidade de conter o liquido sinovial do ombro, diminuindo o atrito entre as partes.



## Causas da Artrose

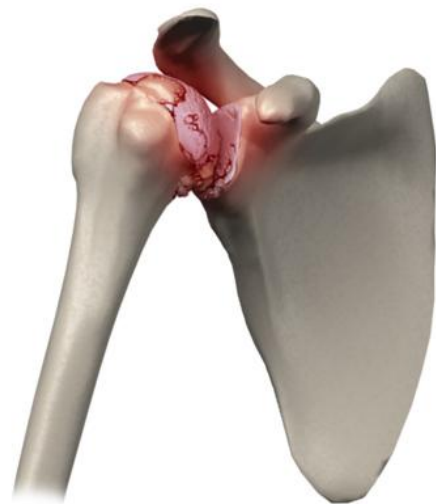A artrose gleno umeral, ou seja, o desgaste da cartilagem que recobre a articulação do ombro pode ser relacionada aos seguintes fatores causais:

- Sequela de fratura. Quando há uma fratura da parte proximal do úmero, a cabeça do úmero, pode haver uma consolidação viciosa dos fragmentos acometidos e com isso há uma perda do formato esférico que havia anteriormente ao trauma. A perda da forma esférica pode aumentar o atrito entre a cartilagem que recobre a cabeça do úmero e a cartilagem que recobre a glenóide, causando assim, um desgaste de ambos. Além disso a fratura pode comprometer a irrigação sanguínea da cartilagem umeral de tal modo que sofra um processo de necrose, resultando em artrose.



- Doenças Autoimunes – A artrose também pode ocorrer por uma reação do corpo contra as células da cartilagem, tal como acontece na Artrite Reumatóide.

- Idiopático – não há explicação para o desenvolvimento da artrose no ombro em alguns casos.



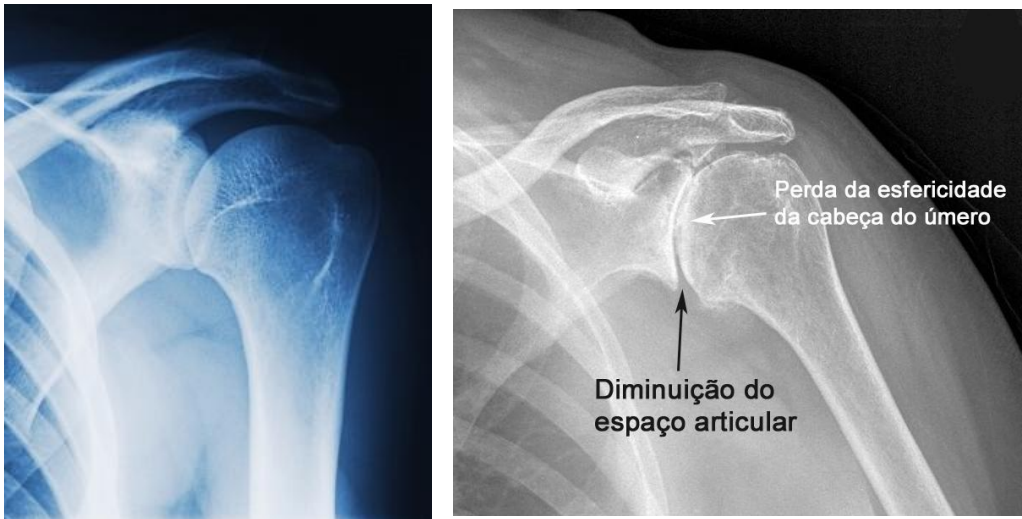
## Sintomas

A principal queixa é dor de caráter progressivo ao longo dos anos, sensação de crepitação aos movimentos do braço e até impotência funcional para movimentação do ombro nos casos mais avançados. Há uma piora dos sintomas a noite, quando o paciente se deita na cama, o que muitas vezes o impede de dormir.

## O Diagnóstico

O diagnóstico é feito através do exame físico e de radiografias que mostram o desgaste e a diminuição do espaço articular.

A Ressonância Magnética é muito importante para complementar o diagnóstico e para avaliar a integridade dos tendões do ombro, que não podem ser vistos no RX.



**Radiografias mostrando um ombro normal a esquerda e um ombro com artrose gleno umeral a direita. Repare na perda de esfericidade e a redução do espaço articular.**

## Tratamento

Há duas modalidades de tratamento para a artrose do ombro. O tratamento conservador ou clínico e o tratamento cirúrgico.

### Tratamento Conservador

Inicialmente são receitadas medicações analgésicas e antiinflamatórias para o controle da dor. Medicamentos protetores de cartilagem são receitados como medicação adjuvante e podem ter um bom resultado dependendo do grau de acometimento da cartilagem do umero. A fisioterapia é indicada para diminuir a dor, manter a amplitude de movimento e fortalecer os músculos do

ombro, de tal modo que haja uma melhora na biomecânica do movimento da articulação gleno umeral, diminuindo os sintomas da doença.

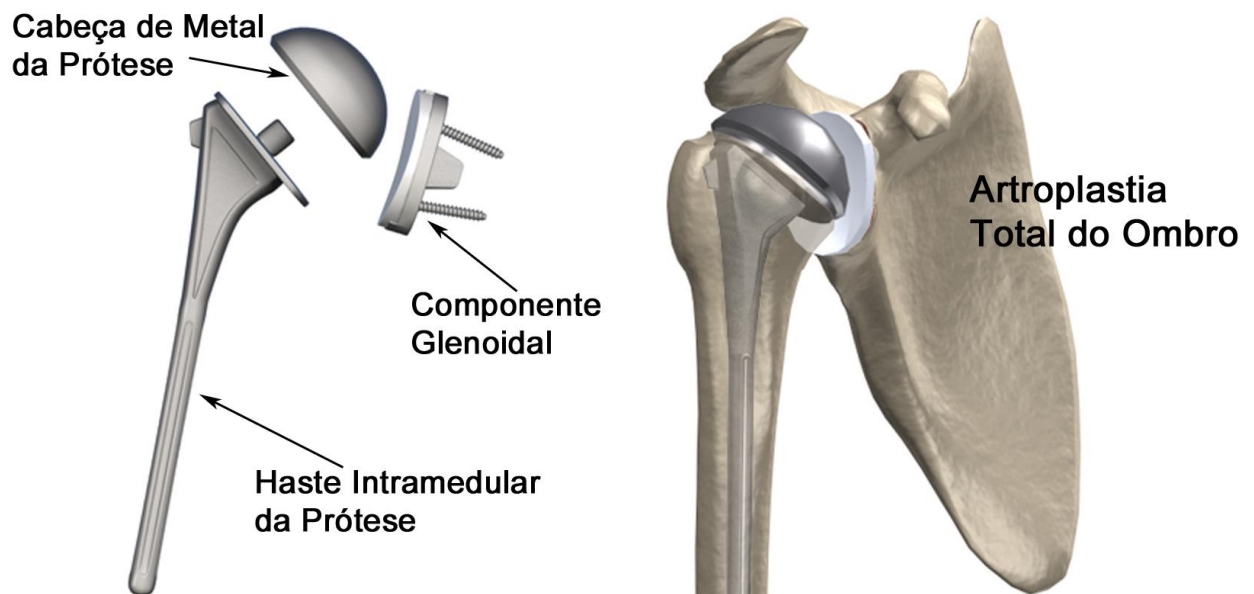
Nos casos de falha do tratamento clínico, em que haja a manutenção da dor e perda gradativa dos movimentos, o tratamento cirúrgico está indicado.

#### Tratamento Cirúrgico

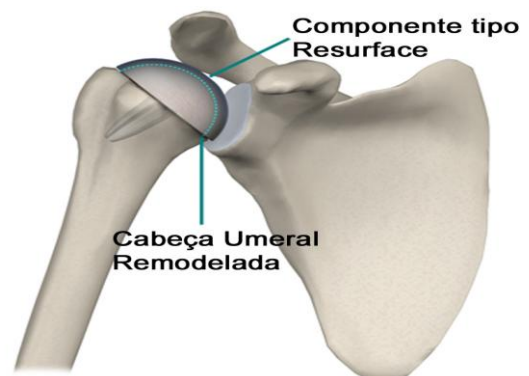
Há dois tipos de cirurgia que pode ser realizada

- **Artroscopia**, que consiste em visualizar o ombro por uma câmera de vídeo, que com o auxílio de outros aparelhos podem ser diminuídas as imperfeições causadas pela doença. Normalmente é uma cirurgia segura, no entanto tem o caráter de não ser a cirurgia definitiva. Ajuda na redução dos sintomas e no tratamento das lesões associadas do manguito rotador, de tal modo que postergue a indicação de se fazer uma prótese de ombro. (Veja o folheto de Artroscopia para maiores informações)

- **Artroplastia de Ombro**, ou prótese de ombro é a cirurgia definitiva. Consiste na substituição da cabeça do úmero e da glenóide, por componentes que realizarão o movimento articular sem causar dor ao paciente.



Com o avanço da técnica cirúrgica há, em alguns casos, a possibilidade de se fazer uma cirurgia de artroplastia menos agressiva às partes ósseas, sendo que somente será substituída a cabeça do úmero. Esta cirurgia tem o nome de **Resurfacing de Ombro**.



### **Pós Operatório**

Após a cirurgia de Artroscopia o paciente poderá ter um retorno rápido as suas atividades habituais, ao contrário da Artroplastia de ombro, na qual é necessário repouso por cerca de quatro a seis semanas para se iniciar a fisioterapia.